中国でアフリカ豚コレラの発生を確認!

2007年にロシアでアフリカ豚コレラが確認されて以降、その発生地域が徐々に拡大しており、**2018年8月、中国の遼寧省瀋陽市で本病の発生が確認されました！**

我が国に本病が侵入するリスクが高まっています!!

欧州・ロシアにおけるアフリカ豚コレラの発生拡大状況（2007年～）

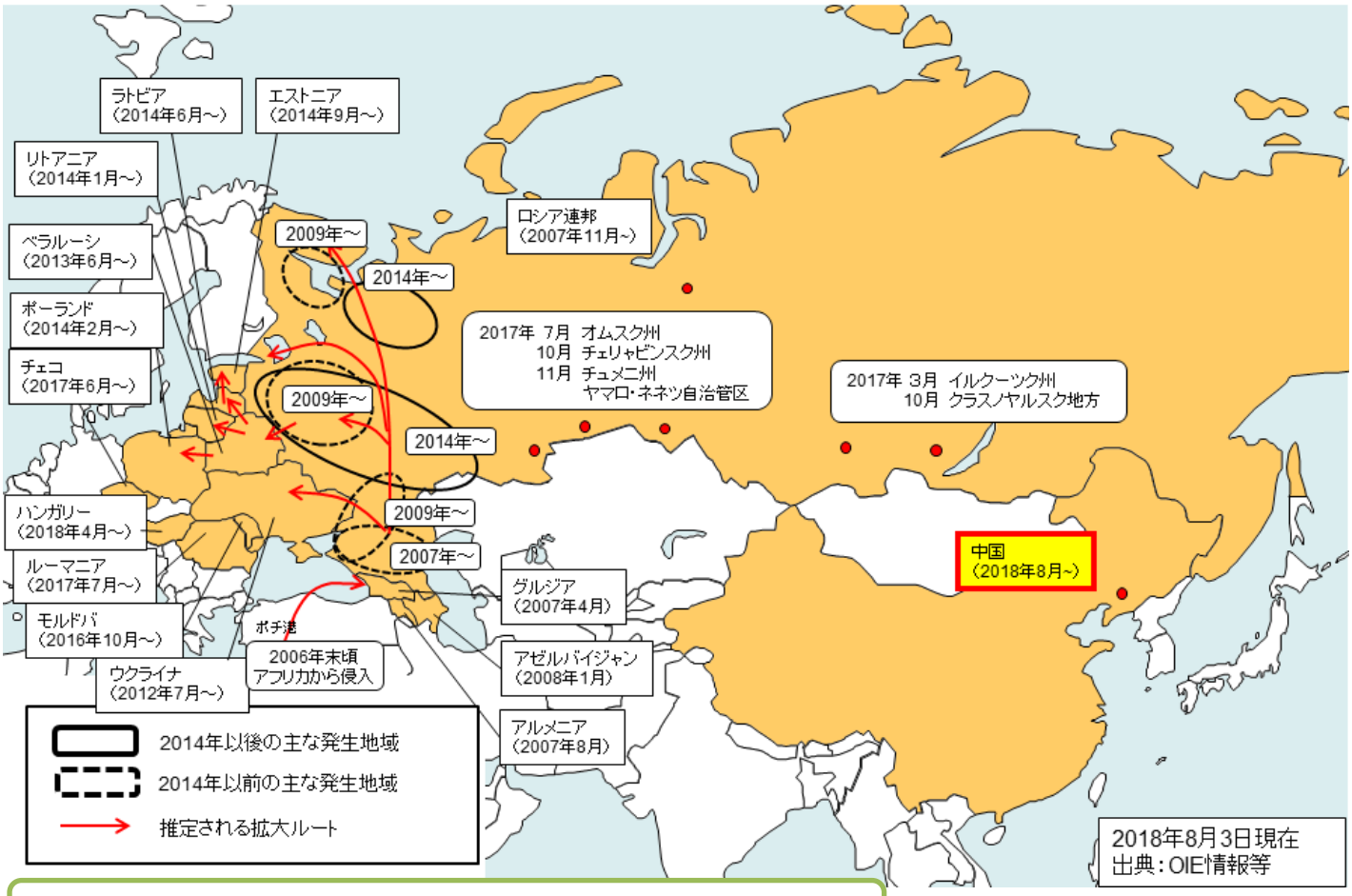

アフリカ豚コレラの症状

病状は多岐に渡り、甚急性、急性、亜急性、慢性の症状を示す。甚急性では突然死亡、急性では発熱（40～42℃）、食欲不振、粘血便、チアノーゼ等を呈し、死亡率は100%に近い。



写真出典：USDA APHIS Plum Island Animal Disease Center

中国におけるアフリカ豚コレラの発生状況

2018年8月3日現在

※ 中国当局からの情報を元に作成。